HIGHTECH
TRIFFT WILDTIERFORSCHUNG

Tigerdame Sarai *(Panthera tigris)* aus dem Tierpark Berlin war die erste Patientin, die im weltweit modernsten Hochleistungs-Computertomographen (CT) in der Veterinärmedizin am Leibniz-Institut für Zoo- und Wildtierforschung (IZW) in Berlin gescannt wurde. Nicht nur für Menschen – der Toshiba CT Aquilion ONE ermöglicht faszinierende virtuelle Einblicke in das Innere von Tieren und eröffnet für die Wildtierforschung neue Untersuchungsgebiete. Die Einsatzbereiche erstrecken sich von der Evolutionsmorphologie über die Veterinärmedizin bis hin zur Forensik.

Im Frühling 2015 fand die feierliche Einweihung des Aquilion ONE im IZW statt. Zu den prominenten Gästen zählten Stefan Müller, Parlamentarischer Staatssekretär im Bundesministerium für Bildung und Forschung (BMBF), der japanische Botschafter Seine Exzellenz Takeshi Nakane, der Präsident der Leibniz-Gemeinschaft Prof. Dr. Matthias Kleiner, Dr. Jutta Koch-Unterseher, Abteilungsleiterin Technologie und Forschung in der Berliner Senatsverwaltung für Wirtschaft, Technologie und Forschung, sowie der Direktor des Zoologischen Gartens und Tierparks Berlin Dr. Andreas Knieriem. Von Toshiba waren unter anderen der Präsident von Toshiba Medical Systems Europe Hiroyuki Tachikawa zu Gast.

CT-Einweihung am IZW (v. l. n. r.): Tachikawa, Kleiner, S. E. Nakane, Hofer, Koch-Unterseher, Knieriem, Müller, Amelung.

Tigerdame Sarai *(Panthera tigris).*

CT-Einweihung am IZW und Übergabe der Presse- und Medienunterlagen (v. l. n. r.): Tachikawa, Kleiner, S. E. Nakane, Koch-Unterseher, Knieriem.

Leibniz-Institut für Zoo- und Wildtierforschung
IM FORSCHUNGSVERBUND BERLIN E.V.

Das IZW ist eine national und international renommierte Forschungseinrichtung, zu deren wichtigsten Aufgaben die Erforschung evolutionärer Anpassungen von Wildtierpopulationen und ihrer Fähigkeit, mit den Belastungen durch den globalen Wandel fertigzuwerden, gehört.

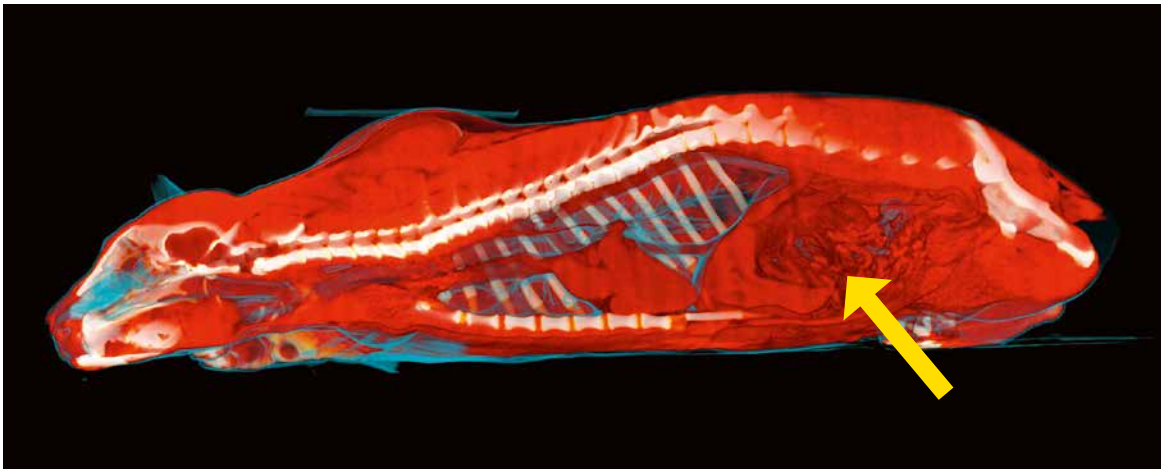

CT-Aufnahme Tigerdame Sarai *(Panthera tigris)*. Der Pfeil markiert eine Flüssigkeitsansammlung in der Gebärmutter.

Der neue CT wurde am Forschungszentrum Computertomographie des IZW aufgestellt. Prof. Dr. Thomas B. Hildebrandt, Leiter des Zentrums, und seine Kollegen Guido Fritsch und Gabriela Galateanu greifen auf einen Erfahrungsschatz von mehr als 6.000 Einzelscans von Wildtieren zurück.

Auf der Einweihungsveranstaltung wurden zwei lebende Wildtiere untersucht. Die aus dem Tierpark Berlin stammende Tigerdame Sarai zeigte eine ungewöhnliche Ansammlung von Flüssigkeit in der Gebärmutter. Aufgrund der schnellen Diagnose konnte der Tiger umgehend erfolgreich behandelt werden.

Mit dem Toshiba CT Aquilion ONE können Tiere bis zu 72 cm Durchmesser, 300 Kilogramm Gewicht und zwei Metern Länge gescannt werden. Das Gerät, mit dem weltweit größten und leistungsfähigsten Röntgendetektor in der Veterinärmedizin, kann in einer Rotation um den (tierischen) Patienten 640 Schichtbilder erzeugen und einen Bereich von 16 cm in nur 35 Millisekunden bildlich erfassen. So werden faszinierende virtuelle Touren ins Innere von Tieren möglich. Ganze Organsysteme können in bisher nicht erreichter Auflösung dreidimensional dargestellt und Bewegungen in Echtzeit visualisiert werden. Wissenschaftler/-innen können mithilfe der neuen Technologie in neue Forschungsgebiete in der Wildtierforschung vordringen. Die gewonnenen Erkenntnisse stellen eine wichtige Grundlage für einen innovativen Artenschutz dar. Auch fossile Funde können durch das hochmoderne Gerät analysiert und Erkrankungen lebender sowie Todesursachen verstorbener Tiere durch präzise Diagnosen geklärt werden. Die neue Dual-Energy-Technologie ermöglicht es den Wissenschaftler/-innen, ihre Patienten und andere Forschungsobjekte quantitativen Materialanalysen zu unterziehen.

Narkotisierter Malaienbär im CT.

Arbeitsstation des Toshiba CT Aquilion ONE. Auf dem rechten Bildschirm erste Einblicke in den Patienten.

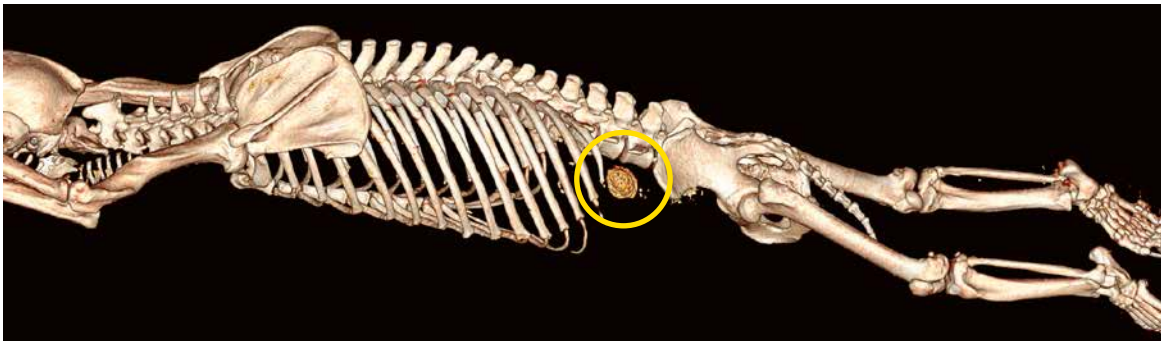

CT-Aufnahme des Malaienbären mit Pfirsichkern im Dünndarm.

Mithilfe des CTs konnte die Ursache der Bauchkrämpfe eines Malaienbären *(Helarctos malayanus)* aus dem Berliner Zoo aufgeklärt werden. Zoobesucher hatten beobachtet, wie jemand dem Bären Futter in das Gehege geworfen hatte. Die schnelle CT-Diagnose brachte Erstaunliches ans Tageslicht.

Die Wildtierärzte stellten dank des CTs einen lebensgefährlichen Verschluss des Dünndarms mit einem Pfirsichkern fest. Es wurde sofort eine erfolgreiche Notoperation durchgeführt. Bei der CT-Einweihung im IZW fand die Nachuntersuchung des Bären mithilfe von Ultraschall statt.

Wildtierarzt Dr. Frank Göritz mit Zoodirektor Dr. Andreas Knieriem im klinischen Bereich des IZW, Nachuntersuchung des Malaienbär-Patienten.

Platzierung eines Wolfs im Toshiba CT des IZW. Links Gabriela Galateanu, Veterinärmedizinerin am IZW.

Präsentation erster Ergebnisse am externen Bildschirm im CT-Diagnostikraum. Links Anja Sokolow von der Nachrichtenagentur dpa, rechts Prof. Dr. Thomas B. Hildebrandt, IZW-Abteilungsleiter Reproduktionsmanagement.

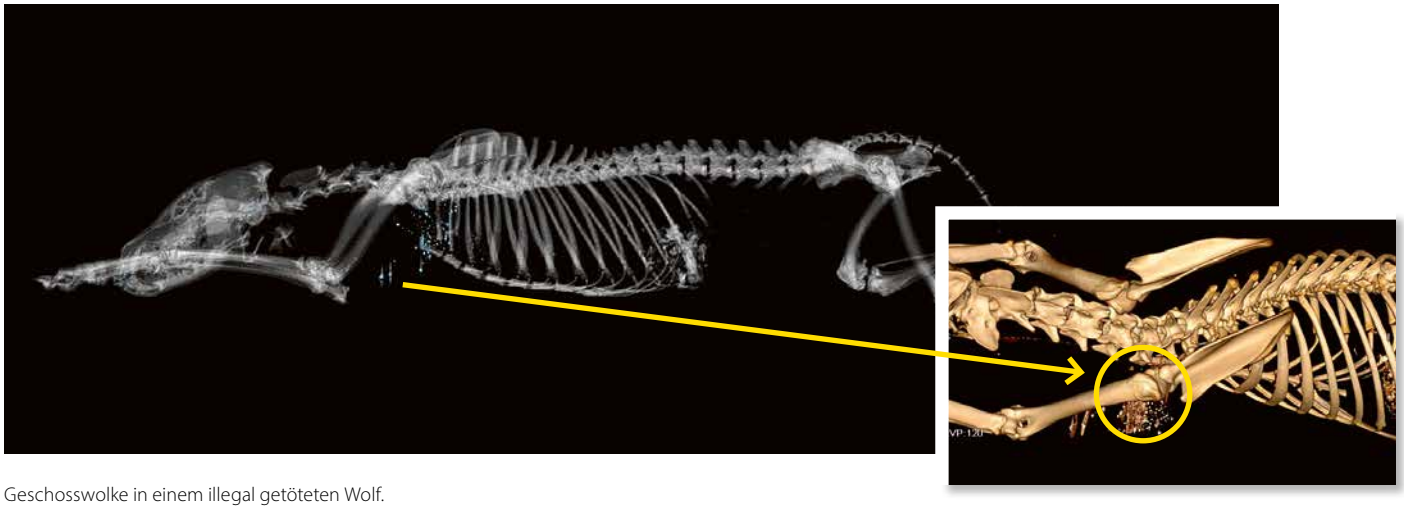

Geschosswolke in einem illegal getöteten Wolf.

Pro Jahr werden am IZW rund 500 Tiere – lebend, tot oder als Fossil – für die Forschung untersucht. Seit 2009 besteht eine Industriekooperation zwischen Toshiba Medical Systems GmbH und dem IZW. Die Kooperation bietet für beide Seiten Vorteile. So werden beispielsweise Software und Untersuchungsprotokolle für die Veterinärmedizin optimiert. Die gewonnenen Erkenntnisse aus der veterinärmedizinischen Forschung können dann für die Weiterentwicklung zukünftiger Gerätegenerationen für die Humanmedizin genutzt werden.

Der Forschungs-CT Aquilion ONE spielt auch beim Totfundmonitoring von Wölfen *(Canis lupus)* eine zentrale Rolle. Jeder in Deutschland tot aufgefundene Wolf wird ans IZW geliefert und dort als Erstes mit dem CT untersucht. Bei den bis jetzt über 100 untersuchten Wölfen gibt der CT-Scan wichtige Hinweise auf die Todesursache. Oftmals helfen die CT-Befunde Beweise sicherzustellen, die für die strafrechtliche Verfolgung durch Polizei und Staatsanwaltschaft von wichtiger Bedeutung sind. Der Wolf steht in Deutschland unter Naturschutz. Bisher hat das IZW in mindestens 17 Fällen eine illegale Tötung nachgewiesen. Oftmals werden Wölfe erschossen. Die Geschosspartikel sind röntgendicht und daher in der CT-Aufnahme als Geschosswolke eindeutig zu identifizieren. Die Aufnahmen des CT geben auch Aufschluss über Einschusswinkel und frühere Verletzungen. Es gab auch schon einen Fall, dass ein Wolf zu einem früheren Zeitpunkt angeschossen worden war, dies aber erst durch die CT-Untersuchungen ans Licht kam, als er von einem PKW erfasst wurde und ums Leben kam und beim IZW eingeliefert wurde. ■